

Regenerative Treatment of Macular Degeneration with Stem Cells

KEYWORDS: Regenerative Treatment, Stem Cells, Macular Degeneration, AMD, ESCs, RPE, Patch Technique, Vision Restoration, OCT

Introduction

Consider an ongoing research project in London aimed at developing stem cell-based therapies to treat various forms of blindness, particularly age-related macular degeneration (AMD). Led by researchers from Moorfields Eye Hospital and University College London (UCL), the project focuses on utilising stem cells to replace damaged cells in the retina. A notable aspect of this initiative is the use of embryonic stem cells, which can differentiate into various cell types, including retinal cells. The goal is to transplant these specialised cells into the retina to restore vision for individuals suffering from AMD and other degenerative retinal diseases.

The London project has made significant strides in preclinical studies and early-phase clinical trials, demonstrating the safety and potential efficacy of stem cell-based therapy for vision restoration. Researchers primarily utilise embryonic stem cells that differentiate into retinal pigment epithelium (RPE) and photoreceptor cells, both of which are essential for maintaining retinal function.

Extensive preclinical studies using animal models are conducted to evaluate the safety and efficacy of stem cell therapies. Researchers assess factors such as cell survival,

integration into the host retina, improvements in visual function, and potential side effects. Clinical studies involving patients are also essential, alongside long-term follow-up and regular check-ups after regenerative surgery. Researchers monitor changes in visual acuity, retinal structure, and quality of life to evaluate the treatment's effectiveness.

Innovative surgical techniques are crucial for the success of stem cell-based therapies. These techniques aim to enhance the accuracy, safety, and efficacy of transplanting stem cell-derived retinal cells into patients. Researchers have refined a technique for implanting these retinal cells into the human retina, developing surgical procedures that ensure the precise placement of the cells and facilitate their integration into the existing retinal tissue.

Materials and Methods

In the London project, instead of injecting a cell suspension, transplants are performed. RPE cells are cultured in monolayers and transplanted as a patch, which helps maintain cell organisation and function. Biodegradable materials, such as polymers or hydrogels, are utilised to create scaffolds that support the cells during and after transplantation, enhancing their survival, integration, and functionality. In this patch technique, the cells are positioned centrally, aligning with the area affected by macular degeneration. This method enables precise distribution and placement of the cells, leading to improved survival rates and enhanced integration with the host retina.

The development of specialised microsurgical instruments has increased the precision and control required for retinal surgeries. Patch delivery instruments, which facilitate the placement of the Patch into the damaged area of retinal tissue, were developed specifically for this study. *Microforceps and microscissors* These tools allow delicate manipulation of retinal

tissues and precise placement of cellular grafts. *Cannulas* Fine cannulas designed for retinal injection minimise trauma to the retina and surrounding structures.

For accuracy, intraoperative optical coherence tomography (OCT) is employed to provide high-resolution images of the retina, assisting the surgeon in accurately positioning the cells. This innovative surgical technique marks a significant advancement in ophthalmology and holds promise for improving outcomes for patients with AMD and other retinal diseases. Ongoing research and development are crucial for transitioning these techniques from experimental stages to widespread clinical application.

On 13 May 2024, a new article titled "The Fate of RPE Cells Following hESC-RPE Patch Transplantation in Haemorrhagic Wet AMD: Pigmentation, Extension of Pigmentation, Thickness of Transplant, Assessment for Proliferation, and Visual Function—A 5-Year Follow-Up" was published. This article focuses on the evaluation of RPE cell fate after transplantation of human embryonic stem cell-derived RPE patches in patients with haemorrhagic wet age-related macular degeneration (AMD) over a five-year follow-up period.

The hESC-RPE patch was immobilised for transplantation as a polarised monolayer on a plasma-derived human vitronectin-coated polyester membrane (Sterlitech, Kent, Washington, DC, USA). The final implant had a surface area of 17 mm² and comprised approximately 100,000 RPE cells.

Approval was granted from the UK Medicines and Health Products Regulatory Authority (MHRA), the Gene Therapy Advisory Committee (GTAC), the Moorfields Research Governance Committee and the London-West London & GTAC Research Ethics Committee. The study adhered to Good Clinical Practice guidelines as outlined in the European Clinical Trials Directive (Directive 2001/20/EC) and the Declaration of Helsinki,

and it included an independent External Data Monitoring Committee (E-DMC). Informed consent was obtained from each subject.

Two subjects, a 60-year-old female and an 84-year-old male, both with severe, acute vision loss in the study eye, due to sub-macular haemorrhage and RPE tear from neovascular AMD, were operated on in a phase I study (ClinicalTrials.gov NCT01691261). In both cases, conventional anti-VEGF treatment had previously failed. Subject 1 had received one intravitreal injection of ranibizumab, and subject 2 two monthly ranibizumab injections, before the sub-macular haemorrhage and an RPE tear occurred.

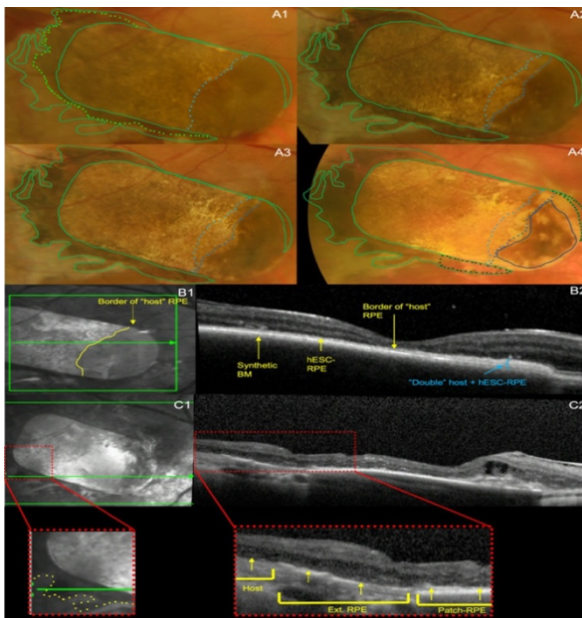
Standard 23-gauge pars plana vitrectomy was followed by induced macular detachment, clearance of sub-macular haemorrhage and insertion of the hESC-RPE-basement membrane (BM) implant into the subretinal space by a purpose-designed tool through a retinotomy. Silicone oil was used as a tamponade and was subsequently removed with a second surgery. Both patients were followed up on for at least 5 years under a long-term follow-up trial protocol (ClinicalTrials.gov NCT03102138).

Ocular oncology team reviews were conducted at 2 weeks, 4 weeks, 8 weeks, 3 months, 4 months, 6 months, 9 months, and 12 months post-operatively, with ocular ultrasounds performed at each visit. Liver ultrasounds were conducted at screening, 6 months, and 12 months post-operatively. Regular blood tests to monitor liver function tests (LFTs) were also performed during the first year of the study.

In the follow-up study, subjects were assessed at 18 months, 24 months, 36 months, 48 months, and 60 months. During these visits, the clinical investigator assessed them for signs of neoplastic formation, and ocular ultrasounds were performed. If any concerns arose, subjects could be urgently referred to the ocular oncology team.

Results

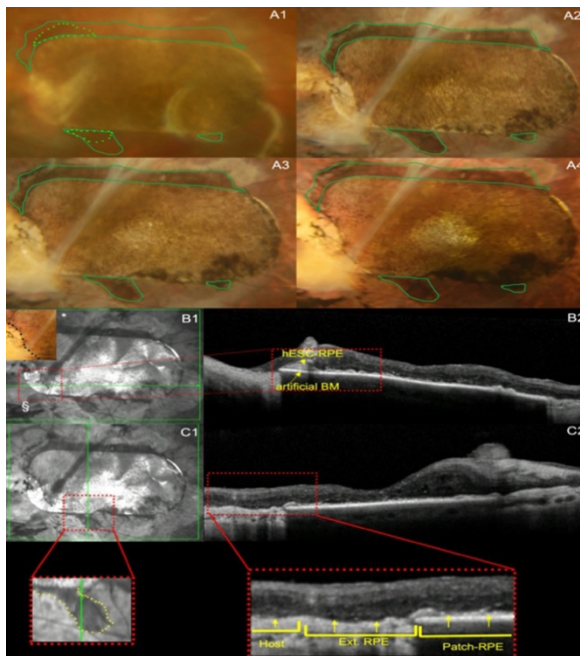
Subject 1 exhibited marked pigmentation in the nasal region of the patch, while the pigmentation was lighter on the remaining areas (Figure 1⁴ A1). At 12 months, a central depigmented area appeared (Figure 1 A2) and gradually enlarged over the next five years (Figure 2⁵ A2-A4), while the temporal pigmentation remained intact. The marked pigmentation in the nasal section was attributed to the patch being positioned beneath the host RPE, resulting in a double layer of both host and hESC-RPE (Figure 1 B1, B2). Over time, the host RPE regressed from the time of implantation through to year 5.



(Figure 1 A1-A4.)

Subject 2 had hypopigmented areas adjacent to the patch superiorly and inferiorly, as well as on the inferotemporal aspect of the patch, immediately after implantation (Figure 2 A1). These became less evident over the course of 5 years (Figure 2 A2-A4).

The inferotemporal hypopigmented area represented a persistent detachment of the hESC-RPE from the synthetic basement membrane, which is shown as a pigment epithelium detachment (PED) on the OCT (Figure 2 B1, B2). Hyperpigmentation also developed in the inferonasal portion during the first 12 months (Figure 2 A2) and gradually intensified over the following five years (Figure 2 A4).



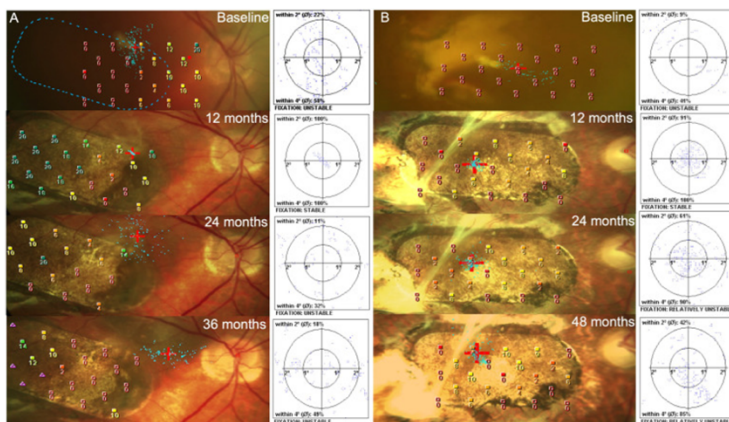
In both patients, there was expansion of pigmentation outside the patch margins. It developed in a centrifugal manner, growing into the adjacent depigmented area around the rim of the patches. These findings were initially discussed in the first year of the study.

For subject 1, extension of the RPE progressed one month post-implantation (Figure 1 A1) to its maximum spread at approximately 12 months post-implantation (Figure 1 A2). There

was a regression of pigment extension at year 5 for subject 1 (Figure 1 A4). For subject 2, extension of RPE was visible 1 month post-implantation (Figure 2 A1) and progressed to its maximum extension at approximately 12 months post-implantation (Figure 2 A2). Subject 2 had persistent preservation of RPE extension of the patch from 1 year onwards until the end of the study at year 5 (Figure 2 A4).

The outward extension of RPE pigmentation in both cases was documented by optical coherence tomography (OCT) scans through the graft's edges, showing a continuous outer retina, hyper-reflective line, consistent with the hESC-RPE extending from the grafted area and exteriorly to the patch (Figure 1 C1, C2 and Figure 2 C1, C2).

Fixation and Microperimetry



At baseline, fixation with a 2-degree red cross target could not be assessed for subjects 1 or 2 (A, B). Both subjects maintained stable fixation over the patch during the first year (A, B at 12 months), with the small 2-degree fixation target remaining entirely within the patch borders. Subsequently, subject 1 lost

fixation over the patch by 24 months (A) and continued to do so until the last recorded period at 36 months (A). In contrast, subject 2 maintained fixation with the target completely within the patch margins and centred over the patch until the last record at 48 months.

Both subjects had zero sensitivity recorded over the location of the submacular haemorrhage at baseline, with an improvement in retinal sensitivity at 1 year (A, B at 12 months). Subject 1 (A at 12 months) reached normal retinal sensitivity in the temporal half of the patch (18-20 dB) at 1 year, this deteriorated at 2 years (A at 24 months), with a smaller area over the temporal half of the patch having reduced retinal sensitivity over the temporal half of the patch at 3 years (8-14 dB) (at 36 months). For subject 2, there were minimal improvements in retinal sensitivity following patch insertion; however, areas of positive retinal sensitivity over the patch persisted until the last recorded time point at 48 months (B).

Conclusions

For hESC-RPE patch transplantation to be a viable therapeutic strategy for macular diseases, it must be safe, show long-term survival, and provide sustained visual improvement and stabilisation. This research presents findings from a five-year study, revealing no evidence of uncontrolled RPE proliferation or migration. Instead, there was only local, contiguous pigment extension that halted at 12 months. Additionally, the preserved thickness of hESC-RPE and the basement membrane (BM) was noted. The study also demonstrates that the pigment covers bare areas of the host basement membrane, potentially representing donor RPE, a phenomenon observed in previous studies. Sustained improvements in visual acuity were seen for two years in the first patient and five years in the second patient. Although more cases need to be evaluated to draw firmer conclusions, these

initial findings provide valuable insights for future research in this area.

The project continues to advance through various phases of clinical trials. The focus remains on refining the treatment to ensure its safety and efficacy, with the potential to expand its application to other forms of macular degeneration and retinal diseases. The research involves continuous collaboration among scientists, clinicians, and industry partners to overcome any challenges and make the treatment widely available. Ongoing efforts include optimising the surgical techniques, improving the survival and integration of the transplanted cells, and monitoring long-term outcomes in patients.

In conclusion, research suggests that regenerative treatments involving stem cells represent one of the greatest medical challenges in the 21st century.

ლიტერატურა □ References

1. National Library of Medicine
<<https://pmc.ncbi.nlm.nih.gov/articles/PMC11119108/#B17-diagnostics-14-01005>>
2. da Cruz, Lyndon, Taha Soomro, Odysseas Georgiadis, Britta Nommiste, Mandeep S. Sagoo, and Peter Coffey (2024). The Fate of RPE Cells Following hESC-RPE Patch Transplantation in Haemorrhagic Wet AMD: Pigmentation, Extension of Pigmentation, Thickness of Transplant, Assessment for Proliferation and Visual Function—A 5 Year-Follow Up. *Diagnostics* 14(10), 1005; <https://doi.org/10.3390/diagnostics14101005>
3. Niu, Yifei, Junfeng Ji, Ke Yao, and Qiuli Fu (May-June 2024). Regenerative treatment of phthalmic diseases with stem cells: Principles, progress, and challenges. *Advances in Ophthalmology Practice and Research*, Volume 4, Issue 2, pp. 52-64; <https://doi.org/10.1016/j.aopr.2024.02.001>
4. Figure 1 in: *Diagnostics (Basel)*. 2024. doi: 10.3390/diagnostics14101005
<<https://pmc.ncbi.nlm.nih.gov/articles/PMC11119108/figure/diagnostics-14-01005-f001/>>
5. Figure 2 in: *Diagnostics (Basel)*. 2024. doi: 10.3390/diagnostics14101005
<<https://pmc.ncbi.nlm.nih.gov/articles/PMC11119108/figure/diagnostics-14-01005-f002/>>

მაკულარული დეგენერაციის რეგენერაციული
მკურნალობა ღეროვანი უჯრედებით
(ანოტაცია)

საკვანძო სიტყვები: რეგენერაციული მკურნალობა, ღეროვანი უჯრედები, მაკულარული დეგენერაცია, ასაკთან დაკავშირებული მაკულარული დეგენერაცია, ემბრიონის ღეროვანი უჯრედები, ბადურის პიგმენტური ეპითელიუმი, პანის (უჯრედული ფურცელი) ტექნიკა, მხედველობის აღდგენა, ოპტიკური კოჰერენტული ტომოგრაფია

ღეროვანი უჯრედების გამოყენება თვალის მრავალფეროვანი დეგენერაციული დაავადებების სამკურნალოდ სულ უფრო მნიშვნელოვანი ხდება ღეროვანი უკრედებისა და მათი ფუნქციური უჯრედების რეგენერაციული თვისებების გამო. ამჟამად, ოფთალმოპათიის ღეროვანი უჯრედებით თერაპია მოიცავს სხვადასხვა ტიპის უჯრედებს, როგორცაა ემბრიონის ღეროვანი უჯრედები (ESCs), ინდუცირებული პლურიპოტენტური ღეროვანი უჯრედები (iPSCs), მეზენქიმული ღეროვანი უჯრედები (MSCs) და ბადურის პროგენიტორული უჯრედები (RPCs). თვითონ ღეროვანი უჯრედები უნიკალური უჯრედებია, რომლებსაც აქვთ უნარი გადაიზარდონ სხეულის სხვადასხვა ტიპის უჯრედებად ადრეული ცხოვრებისა და ზრდის პერიოდში. მათ შეუძლიათ გაყოფა და განახლება დიდი ხნის

განმავლობაში და, სხვა უჯრედებისგან განსხვავებით, შეუძლიათ გახდნენ სხვადასხვა ტიპის უჯრედები შესაბამისი ფუნქციებით.

მოცემულ კვლევაში გამოიყენება ემბრიონის ღეროვანი უჯრედები (ESC), რომლებიც მიღებულია ადრეული სტადიის ემბრიონებიდან. მათ აქვთ ბადურის უჯრედებად დიფერენცირების პოტენციალი, როგორცაა ბადურის პიგმენტური ეპითელიუმი (RPE) უჯრედები და ფოტორეცეპტორული უჯრედები. როგორც წესი, კვლევაში გამოყენებული ღეროვანი უჯრედები მიიღება ინ ვიტრო განაყოფიერების პროცედურების დროს წარმოქმნილი ჭარბი ემბრიონებიდან, დონორების ინფორმირებული თანხმობით.

განვიხილოთ ლონდონის მიმდინარე კვლევითი პროექტი, რომელიც მიზნად ისახავს ღეროვან უჯრედებზე დაფუძნებული თერაპიის შემუშავებით, სიბრძნის სხვადასხვა ფორმის, განსაკუთრებით, ასაკთან დაკავშირებული მაკულარული დეგენერაციის (AMD) განკურნებას. პროექტი, რომელსაც ხელმძღვანელობენ მურფილდის თვალის ჰოსპიტალისა და ლონდონის საუნივერსიტეტო კოლეჯის (UCL) მკვლევრები, ფოკუსირებულია ღეროვანი უჯრედების გამოყენებაზე ბადურის დაზიანებული უჯრედების ჩასანაცვლებლად.

ლონდონის პროექტმა მნიშვნელოვან პროგრესს მიაღწია პრეკლინიკურ კვლევებსა და ადრეული ფაზის კლინიკურ კვლევებში, რაც აჩვენებს ღეროვან უჯრედებზე დაფუძნებული თერაპიის უსაფრთხოებასა და პოტენციურ ეფექტურობას მხედველობის ადღგენისთვის. მკვლევრები, ძირითადად, იყენებენ ემბრიონის ღეროვან უჯრედებს, რომლებიც დიფერენცირდებიან ბადურის

პიგმენტური ეპითელიუმის (RPE) უჯრედებად და ფოტორეცეპტორულ უჯრედებად, რომლებიც გადამწვევტია ბადურის ფუნქციის შესანარჩუნებლად.

ვრცელი პრეკლინიკური კვლევები ტარდება ცხოველურ მოდელებზე დეროვან უჯრედებზე დაფუძნებული თერაპიის უსაფრთხოებისა და ეფექტურობის შესაფასებლად. მკვლევრები აფასებენ ისეთ ფაქტორებს, როგორცაა უჯრედების გადარჩენა, მასპინძელ ბადურაზე ინტეგრაცია, მხედველობის ფუნქციური გაუმჯობესება და პოტენციური გვერდითი მოვლენები. აუცილებელია კლინიკური კვლევების ჩატარება კვლევაში მონაწილე პაციენტებთან. ასევე, რეგენერაციული ოპერაციის შემდეგ ხანგრძლივი დაკვირვება და პერიოდული შემოწმება. მკვლევრები აკვირდებიან მხედველობის სიმახვილეს, ბადურის სტრუქტურისა და ცხოვრების ხარისხის ცვლილებებს, რათა შეაფასონ მკურნალობის ეფექტურობა.

ინოვაციური ქირურგიული ტექნიკა მნიშვნელოვანია დეროვან უჯრედებზე დაფუძნებული თერაპიის წარმატებისთვის. ეს ტექნიკა მიზნად ისახავს პაციენტებში დეროვანი უჯრედებიდან მიღებული ბადურის უჯრედების გადანერგვის სიზუსტის, უსაფრთხოებისა და ეფექტურობის გაუმჯობესებას.

ლონდონის პროექტში, უჯრედების სუსპენზიის ინექციის ნაცვლად, ხდება ე.წ. პანის (უჯრედული ფურცლის) გადანერგვა. RPE უჯრედები კულტივირებულია მონოფენებში და გადანერგილია პანის სახით. ეს მიდგომა ხელს უწყობს უჯრედის ორგანიზებას და ფუნქციის შენარჩუნებას. ბიოდევრადირებადი მასალები, როგორცაა პოლიმერები ან ჰიდროგელი,

გამოიყენება ხარაჩოების შესაქმნელად, რომლებიც ამაგრებენ უჯრედებს ტრანსპლანტაციის დროს და მის შემდეგ. ამ ხარაჩოებს შეუძლიათ გააძლიერონ უჯრედების გადარჩენა, ინტეგრაცია და ფუნქციონირება. პაჩში უჯრედები უფრო ცენტრშია განლაგებული, რადგან მაკულარული დეგენერაცია ცენტრიდან იწყება და ამ მეთოდით აღვილია უჯრედების სწორად განაწილება და განთავსება. ეს ტექნიკა აუმჯობესებს უჯრედების გადარჩენის მაჩვენებელს და ხელს უწყობს მასპინძლის ბადურასთან უკეთ ინტეგრაციას.

სპეციალიზებული მიკროქირურგიული ინსტრუმენტების შემუშავებამ გაზარდა ბადურის ოპერაციებისთვის საჭირო სიზუსტე და კონტროლი. პაჩის გადამტანი ინსტრუმენტები, რომლებიც ხელს უწყობენ უჯრედული ფურცლის მოთავსებას ბადურის ქსოვილის დაზიანებულ უბანში, სპეციალურად ამ კვლევისთვისაა შემუშავებული.

სიზუსტისთვის, ინტრაოპერაციულად გამოიყენება OCT ოპტიკური კოჰერენტული ტომოგრაფია, რომელიც უზრუნველყოფს ბადურის მაღალი გარჩევადობის სურათებს და ესმარება ქირურგს უჯრედების ზუსტად განლაგებაში. ეს ინოვაციური ქირურგიული ტექნიკა წარმოადგენს მნიშვნელოვან წინსვლას ოფთალმოლოგიის სფეროში და ჰპირდება შედეგების გაუმჯობესებას AMD და ბადურის სხვა დაავადებების მქონე პაციენტებში. უწყვეტი კვლევა და განვითარება გადამწყვეტია ამ ტექნიკის ექსპერიმენტული ეტაპიდან ფართო კლინიკურ გამოყენებამდე გადასაყვანად.

2024 წლის 13 მაისს გამოქვეყნდა ახალი სტატია, სადაც აღწერილია 5 წლის შემდგომი დაკვირვება იმ

პაციენტებზე, ვისაც ჩაუტარდა ღეროვანი უჯრედებიდან მიღებული ბადურის უჯრედების ტრანსპლანტაცია დაზიანებულ თვალში. ორ პაციენტს, რომლებმაც გაიარეს პროცედურა (60 წლის ქალი და 84 წლის მამაკაცი), აღენიშნებოდათ მდგომარეობის მძიმე ფორმა (სველი ასაკთან დაკავშირებული მაკულარული დეგენერაცია) და მხედველობის მკვეთრი დაქვეითება.

ამ ახალ კვლევაში წარმოდგენილია 5-წლიანი კვლევის შედეგები, რომლებიც არ აჩვენებს RPE-ის უკონტროლო გამრავლების ან მიგრაციის მტკიცებულებებს, მხოლოდ ლოკალურ, მომიჯნავე პიგმენტის გაფართოებას, რომელიც ჩერდება 12 თვეში და შენარჩუნებულია ნორმალური hESC-RPE და BM სისქე. ეს კვლევა ასევე აჩვენებს, რომ პიგმენტი ფარავს მასპინძლის ღია ბაზალურ მემბრანას, რომელიც შეიძლება წარმოდგენდეს დონორის RPE-ს, რაც ნაჩვენებია წინა კვლევებში. მხედველობის სიმახვილის მდგრადი გაუმჯობესება აგრეთვე ნაჩვენებია 2 წლის განმავლობაში პირველი პაციენტისთვის და 5 წლის განმავლობაში მეორე პაციენტისთვის. უფრო დეტალურად, ორივე პაციენტში აღინიშნა პიგმენტაციის გაფართოება პანის საზღვრის გარეთ. იგი განვითარდა ცენტრიდან, იზრდებოდა პერიფერიულად მიმდებარე დეპიგმენტურ ზონაში ლაქების რგოლში. ეს დასკვნები თავდაპირველად განიხილებოდა კვლევის პირველი წლის განმავლობაში. RPE პიგმენტაციის გარე გაფართოება ორივე შემთხვევაში დაფიქსირდა ოპტიკური კოჰერენტული ტომოგრაფიის (OCT) საშუალებით.

ორივე სუბიექტმა შეინარჩუნა სტაბილური ფიქრაცია პანზე პირველი წლის განმავლობაში (12

თვეზე) მცირე, 2-გრადუსიანი ფიქსაციის სამიზნე რჩებოდა მთლიანად პაჩის საზღვრებში.

პროექტი აგრძელებს წინსვლას კლინიკური კვლევების სხვადასხვა ფაზაში. აღსანიშნავია ისიც, რომ უფრო მეტი შემთხვევის შეფასებაა საჭირო, ვიდრე უფრო მტკიცე დასკვნების გამოტანა იქნება შესაძლებელი; თუმცა, ეს ადრეული შემთხვევები იძლევა მნიშვნელოვან სასწავლო აქცენტებს ამ სფეროში მომავალი მუშაობისთვის. ყურადღება გამახვილებულია მკურნალობის დახვეწაზე, უსაფრთხოებისა და ეფექტურობის უზრუნველყოფაზე, ასევე, გამოყენების პოტენციურ გაფართოებაზე მაკულარული დეგენერაციისა და ბადურის სხვა დაავადებების დროს. კვლევა მოიცავს უწყვეტ თანამშრომლობას მეცნიერებს, კლინიკებსა და ინდუსტრიის პარტნიორებს შორის, რათა გადალახონ ნებისმიერი გამოწვევა და გახადონ მკურნალობა ფართოდ ხელმისაწვდომი. მიმდინარე ძალისხმევა მოიცავს ქირურგიული ტექნიკის ოპტიმიზაციას, გადანერგილი უჯრედების გადარჩენისა და ინტეგრაციის გაუმჯობესებას პაციენტებში გრძელვადიანი შედეგების მისაღწევად.

საბოლოოდ, კვლევებზე დაყრდნობით შეიძლება ითქვას, რომ სამედიცინო სფეროში დეროვანი უჯრედებით რეგენერაციული მკურნალობა ნამდვილად არის XXI საუკუნის ერთ-ერთი უდიდესი გამოწვევა.